後方型野球肘障害の治療成績

齊藤　寿大　　笹沼　秀幸　　飯島　裕生　　竹下　克志
自治医科大学附属病院整形外科

Treatment Outcomes of Posterior Elbow Injuries in Baseball Players

Toshihiro Saito　Hideyuki Sasanuma　Yuki Iijima　Katsushi Takeshita
Department of Orthopaedic Surgery, Jichi Medical University Hospital

後方型野球肘障害は比較的稀な障害である．本研究の目的は当施設における後方型野球肘障害の治療成績を調査することである．対象は 2013 年 8 月より 2016 年 8 月の間に，肘痛を主訴に受診し，後方型野球肘と診断された 8 選手とした．全例男性で平均年齢は 16.1（13 ～ 22）歳であった．評価項目はポジション，骨折型，治療内容，内側障害の合併，復帰状況である．ポジションは投手が 5 肘，内野手が 3 肘であった．骨折型は古島分類の physeal type が 3 肘，transitional type が 1 肘，classic type が 2 肘と，肘頭先端裂離骨折が 2 肘であった．再発例は 8 肘中 3 肘（physeal type が 1 肘，classic type が 2 肘）であった．内側障害の合併は 2 肘で，内側上顆裂離骨折が 1 肘，内側側副靭帯損傷が 1 肘であった．治療内容は 4 肘が保存療法であり，classic type の 2 肘と肘頭先端裂離骨折の 2 肘が手術治療を行った．最終診察時に全例治癒し，受傷前のレベルでの競技復帰を果たした．後方型野球肘の治療は骨折型や選手背景を考慮する必要がある．

【緒　　言】

後方型野球肘障害は肘頭骨端離開，肘頭骨端線閉鎖不全，肘頭疲労骨折と肘頭先端部骨折が報告されている [1,2]．後方型野球肘障害の発生率は野球肘全体の 1% と報告されており比較的稀である [3]．古島らは骨傷形態を分類し，年齢との関係や高い内側障害との関係を報告した [4]．その治療については，橋口らは保存加療で良好な成績を報告し [5]，Nakaji らは手術加療の有用性について報告 [6] しているように様々である．

今回の研究の目的は当施設における後方型野球肘障害を調査し，治療成績を評価することである．

【対象と方法】

対象は 2013 年 8 月より 2016 年 8 月の間に，肘痛を主訴に受診し，画像検査で後方型野球肘と診断された 8 選手（表 1）とした．全例男性で，平均年齢は 16.1（13 ～ 22）歳，平均観察期間は 24.9（7 ～ 43）か月であった．

評価項目はポジション，骨折型，治療内容，内側障害の合併，復帰状況である．骨折型は古島らの分類（physeal type，classic type，transitional type，sclerotic type，distal type）[4] と肘頭先端裂離骨折（図 1）に分けて評価した．

【結　　果】

ポジションは投手が 5 肘, 内野手が 3 肘であった．

骨折型は physeal type が 3 肘，transitional type が 1 肘，classic type が 2 肘，肘頭先端裂離骨折が 2 肘であった．

治療方法は 4 肘が保存療法であった．投球禁止とコンディショニングを重視したリハビリテーションを行い，疼痛消失と単純 X 線で骨癒合傾向が確認された後，段階的に投球を許可した．骨折型の内訳は physeal type が 3 肘，transitional type が 1 肘であった．平均年齢は 14.8（13 ～ 16）歳であった．平均競技復帰期間は 4（2 ～ 5）か月であった．

手術は 4 肘で選択された．平均年齢は 17.5（16 ～ 22）歳であった．Classic type が 2 肘で肘頭先端裂離骨折が 2 肘であった．Classic type の 2 肘については 1 肘が ORIF（DTJ スクリュー®，メイラ，岐阜），1 肘が骨釘挿入術を行った．肘頭先端裂離骨折の 2 肘に対しては鏡視下骨片切除術を行った．平均競技復帰期間は 5.0（4 ～ 7）か月であった．術後合併症はなかった．

8 肘中 3 肘は他院での初期治療を含めて再発例であった．Physeal type の 1 肘は保存加療にて対応し，classic type の 2 肘は手術療法を行った．

内側障害の合併は 2 肘であった．内側上顆裂離骨折が 1 肘（physeal type），内側側副靭帯損傷（MCL 損傷）が 1 肘（classic type）であった．

最終経過観察時に全症例治癒し，受傷前の競技レベルでの復帰を果たしている．

【代表症例】

症例 4（表 1），13 歳男性，投手．初診 1 か月前より右肘後方の痛みが出現した．右肘後方の圧痛と右肘伸展時痛があり，単純 X 線像では非投球側と比較し肘頭骨端線の開大があった（図 2 a,b）．以上より後方型野球肘障害（physeal type）と診断した．

Key words : posterior elbow injury（後方型野球肘障害）, medial elbow injury（内側型野球肘障害）, method of treatment（治療方法）

Address for reprints : Toshihiro Saito, Department of Orthopaedic Surgery, Jichi Medical University Hospital, 3311-1 Yakushiji, Shimotsuke-shi, Tochigi 329-0498 Japan

投球禁止とリハビリテーションでコンディショニングを行った．治療介入 1 か月で後方の痛みは消失し，治療介入後 2 か月での X 線像では骨癒合みられたため投球を許可した．治療介入後 4 か月時点での X 線像でも骨癒合しており（図 2 c），再発なく競技復帰している．

症例 6（表 1），16 歳男性，投手．初診 1 か月前より右肘の痛みが出現し，以後投球ができなくなった．前医受診し，骨折の診断にて紹介となった．単純 X 線画像，CT 画像で肘頭に骨折線（正面で尺側より橈側，側面で関節面から近位背側）があり後方型野球肘障害（classic type）と診断した（図 3）．初診の 8 か月前にも後方型野球肘を発症し保存加療された既往があった．高校 3 年時に間に合わせたいとの希望もあり，骨釘術を行った．尺骨背側より約 25mm の骨釘を採取し，2 つに分け，それぞれ骨折線に垂直になるように挿入した．経過の画像検査も問題なく，術後 7 か月で投球可能となった．その後はチーム事情で内野手としての復帰となったがプレーには支障はない状態であった．

表 1　後方型野球肘症例のまとめ

症例	年齢 (歳)	ポジション	骨折型	内側障害	治療方法	再発
1	16	投手	Transitional Type	なし	保存療法	なし
2	16	内野手	肘頭先端裂離骨折	なし	関節鏡視下骨片切除	なし
3	16	投手	Classic Type	MCL 損傷	ORIF(DTJ スクリュー)	あり
4	13	投手	Physeal Type	なし	保存療法	なし
5	15	内野手	Physeal Type	内側上顆裂離	保存療法	なし
6	16	投手	Classic Type	なし	骨釘挿入術	あり
7	15	内野手	Physeal Type	なし	保存療法	あり
8	22	投手	肘頭先端裂離骨折	なし	関節鏡視下骨片切除	なし

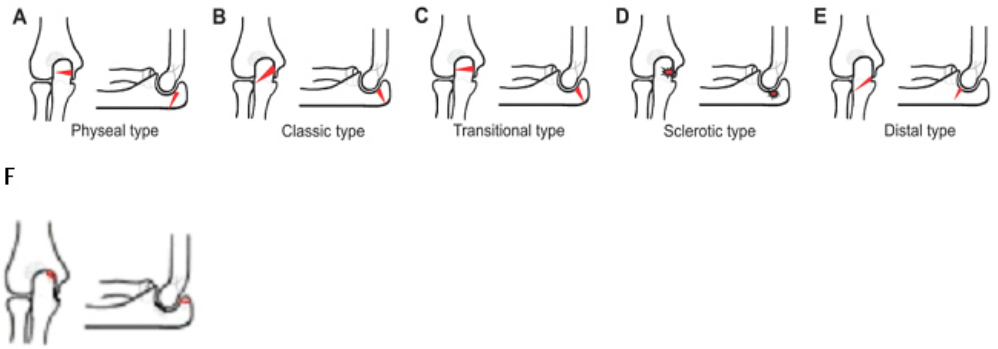

図 1　Furushima4) らによる骨折型分類
a. Physeal type　b. Classic type　c. Transitional type　d. Sclerotic type　e. Distal type

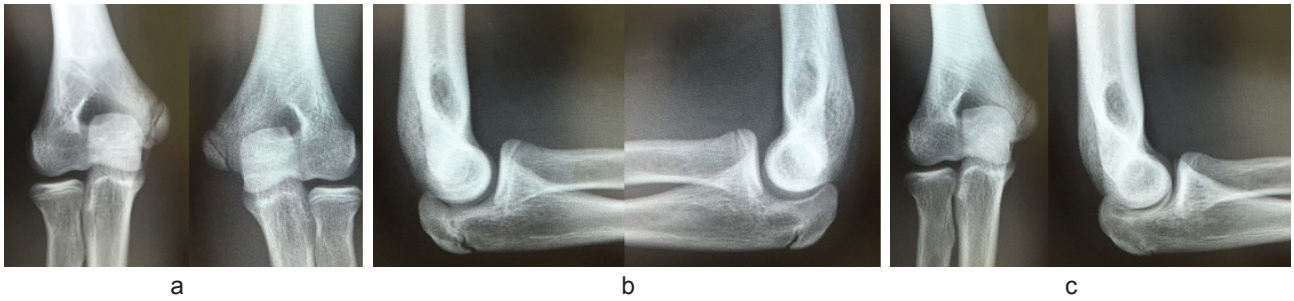

図 2　a. 初診時正面 Xp（患側 / 健側）　b. 初診時側面 Xp（患側 / 健側）　c. 治療介入 4 か月時

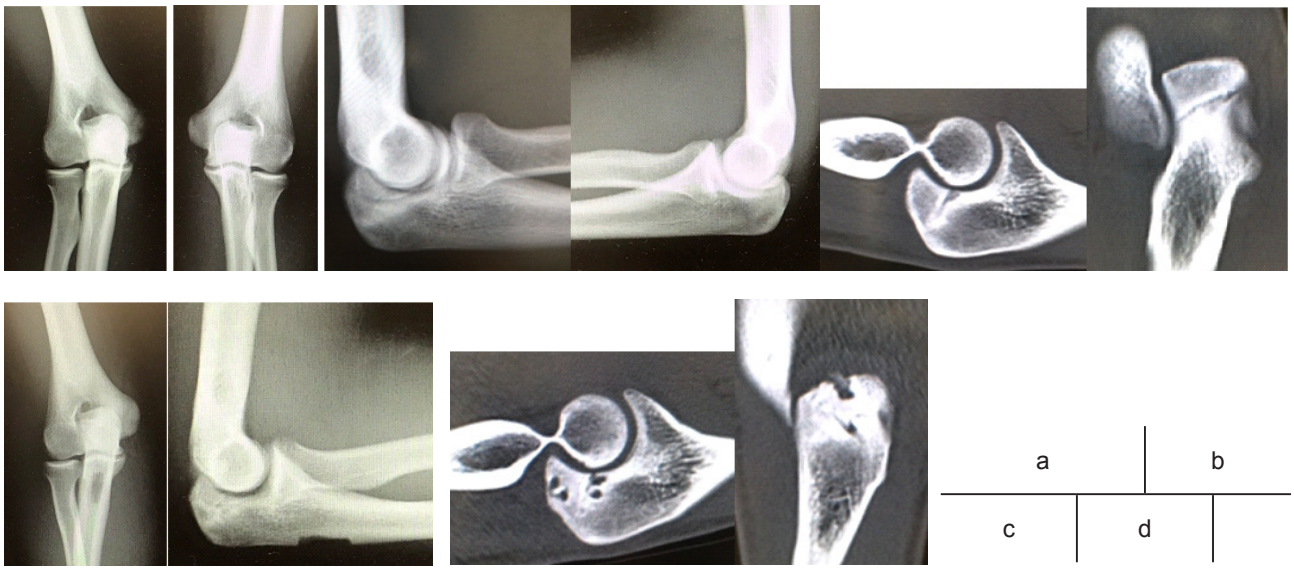

図 3　a. 初診時 Xp(患側 / 健側)　b. 初診時 CT　c. 術後 Xp　d . 術後 1 か月後 CT

【考　　察】

当施設の後方型野球肘障害の治療方針は，基本的には保存加療であるが，年齢と選手の競技事情，骨折型も含め手術療法を行っている．治療方法については骨端線閉鎖不全では保存療法で良好な成績が報告されていることや[5]，再発や癒合遅延のリスクのため手術療法を推奨する意見もある[6]．われわれの症例は physeal type では全例で骨癒合が得られており，保存療法が第一選択であると考えている．

Classic type では再発率が高い[7]とされているが，われわれの結果でも再発を生じた 3 肘のうち 2 肘が classic type であった．この 2 肘は再発した時期が高校 2 年の秋であり，3 年生での確実な競技復帰を目標として，手術加療を選択した．1 肘は高校 1 年生の physeal type であったため，治療に費やす期間も十分にとれると判断し保存加療とした．

MCL 合併損傷例の一定の治療見解はないが，われわれは後方型野球肘の治療と理学療法による投球動作指導を優先し保存療法としている．山際ら[8]の報告にもあるように，後方型野球肘の治療の間に MCL 損傷部の症状は改善するために，後方障害の治療復帰プログラムには影響しないと考えている．

治療方法については骨折型や発症時期，選手背景も考慮し，検討する必要がある．本研究の限界としては, 症例が少なく今後も検討していく必要がある．

【結　　語】

Physeal type は保存療法で良い成績が得られた．

Classic type と肘頭先端裂離骨折は手術療法で良い成績が得られた．

後方型野球肘障害の治療については選手年齢や競技事情も含め総合的に考慮する必要がある．

【文　　献】

1）佐藤和毅, 中村俊康, 池上博泰:後方型野球肘の治療．日臨スポーツ医会誌．2011 ; 28 : 543-8.
2）中村英次郎，麻生邦一，工藤修己ほか : 中，高校野球選手に発生した肘頭疲労骨折の経験と考案．整スポ会誌．1994 ; 14 343-8.
3）小山智士，藤岡宏幸，川口浩太郎ほか : 成長期における野球肘の疫学調査と上腕骨内側上顆骨化核下端障害の治療経験．日臨スポーツ医会誌．2014 ; 22 : 456-62.
4）Furushima K, Itoh Y, Iwabu S, et al : Classification of Olecranon Stress Fractures in Baseball Players. Am J Sports Med. 2014 ; 42 : 1343-51.
5）橋口　宏，伊藤博元，大場俊二ほか : 投球動作により発症した肘頭骨端線閉鎖不全症例の治療成績．日肘会誌．2004 ; 11 : 47-8.
6）Nakaji N, Fujioka H, Tanaka J, et al : Stress fracture of the olecranon in an adult baseball player. Knee Surg Sports Traumatol Arthrosc. 2006 ; 14 : 390-3.
7）古島弘三，伊藤恵康 : 肘頭疲労骨折および肘周辺疲労骨折について．日臨スポーツ医会誌．2009 ; 26 : 507-15.
8）山際得益，藤岡幸宏，大迎知宏ほか : 後方型野球肘（Valgus Extension Overload Syndrome）の 6 例の治療経験．日肘会誌．2009 ; 16 : 67-9.