アームレスリングにより発症した橈骨頭前方脱臼の 1 例

小川　　健　　井伊　聡樹　　平野　　篤
筑波大学附属病院水戸地域医療教育センター
茨城県厚生連総合病院水戸協同病院

Anterior Dislocation of Radial Head Caused by Arm Wrestling; A Case Reports

Takeshi Ogawa　Satoki Ii　Atsushi Hirano
Tsukuba University Hospital Mito Clinical Education and Training Center
Department of Orthopaedic Surgery and Sports Medicine

アームレスリングにより発症した橈骨頭単独前方脱臼は，過去に報告がない．われわれの経験症例は，48 歳男性で，アームレスリングで負けた際に肘関節伸展・前腕回外を強制され受傷後 2 か月で紹介受診となった陳旧例である．徒手整復不能であり，手術を行った．脱臼した橈骨頭後方に微小骨片と異所性骨化病変が存在し，整復阻害になっていた．上腕骨外側上顆と尺骨鉤状突起を繋ぐように靭帯様組織が存在したため，整復後，橈骨頭を前方より押さえ込むように，尺骨鉤状突起橈側へ縫着することで，制動が得られた．術後 3 か月で軽作業に復帰し，6 か月の現在も再脱臼なく，重労働を行えている．受傷機転としては，アームレスリングによる肘関節部での屈曲・回内力に抗して，肘関節への伸展・回外力と，過伸展力が加わったためと推察した．

【緒　　言】

アームレスリングによる外傷は，上腕骨螺旋骨折や上腕二頭筋腱断裂などが一般的である[1,2]．一方，Monteggia 脱臼骨折に拠らない成人の橈骨頭前方脱臼も比較的稀である[3-5]．アームレスリングにより発症した橈骨頭前方脱臼は，過去に報告がなく，今回，自験例に考察を加えて報告する．

【症　　例】

48 歳 男性，主訴は，右肘痛と可動域制限である．アームレスリングで負けた際に肘関節伸展・前腕回外を強制され，ボキッとした感覚とともに，肘を動かせなくなった．前医では診断に至らず放置されていたが，鈍痛と可動域制限が残るため，受傷後 2 か月で当院を受診した．既往歴，家族歴に特記事項はない．当院初診時現症は，右肘可動域は，伸展－10 度，屈曲 110 度，回内外制限なかった．痛みは可動最終域にあるが，自発痛はなかった．感覚障害はなく，手指の動きも問題なかった．単純 X 線にて，橈骨頭前方脱臼を認め，脱臼した橈骨頭後方に微小骨片と異所性骨化病変を認めた（図 1）．前腕の単純 X 線では，明らかな尺骨骨折はなく，彎曲も左右差なく正常であった（図 2）．CT にて，脱臼した橈骨頭後方に微小骨片と異所性骨化病変が，よりはっきりと確認できた（図 3）．MRI では，橈骨頭周囲の出血・炎症は強いものの，上腕二頭筋腱の連続性は保たれていた（図 4）．

透視下に徒手整復を試みたが，不能であったため，受傷から 3 か月後に手術を行った．後外側アプローチにて展開すると，本来橈骨頭が存在していたスペースは，関節包様の組織や靭帯様組織で満たされていた．輪状靭帯は確認できなかったが，脱臼した橈骨頭の後方に，上腕骨外側上顆と尺骨鉤状突起橈側を繋ぐように靭帯様組織が存在したため，鉤状突起側で剥離した（図 5a）．本来の橈骨頭の位置に存在する介在組織を除去しても，整復は不能であり，前方での癒着や牽引組織の存在を除去する目的で，前方アプローチを加えて展開した．脱臼した橈骨頭から頚部まで剥離し，上腕二頭筋腱周囲も剥離するも，やはり整復は不能であった．再び後方へ戻り，橈骨頚部から遠位にかけての石灰化を含む組織を切除することで，橈骨頭の整復をすることができた．石灰化を含む組織は病理組織に提出した . しかし，肘関節を伸展すると橈骨頭は前方に外れる状態であった．剥離しておいた橈骨外側上顆から尺骨鉤状突起橈側を繋ぐような靭帯様組織を，橈骨頭の前方を通るように尺側に引き抜き，鉤状突起橈側縁に縫着すると橈骨頭の前方脱臼は制動された．さらに上腕三頭筋筋膜の橈側 1/3 を利用し，輪状靭帯様組織を補強するように輪状靭帯前方付着部に縫着した（図 6）．術後はヒンジ付き装具を装着し，2 か月間は手関節中間位での肘関節自動屈伸運動と前腕自動回内外運動を行った．摘出した骨化組織の病理所見は，仮骨様の骨・軟骨の形成，線維軟骨の形成に加え, 変性した骨片が混在していた．術後 6 か月現在，再脱臼なく，元の重労働に復帰されている．右肘関

Key words : arm wrestling（アームレスリング），anterior dislocation of radial head（橈骨頭前方脱臼），calcification（異所性骨化）

Address for reprints : Takeshi Ogawa, Tsukuba University Hospital Mito Clinical Education and Training Cente, Department of Orthopaedic Surgery and Sports Medicine, 3-2-7 Miyamachi, Mito, Ibaraki 310-0015 Japan

節可動域は伸展 0 度，屈曲 135 度で，quick DASH score は，Disability/symptom が 13.62，Work が 18.75 である(図 7)．単純 X 線で整復位は保たれている(図 8)．

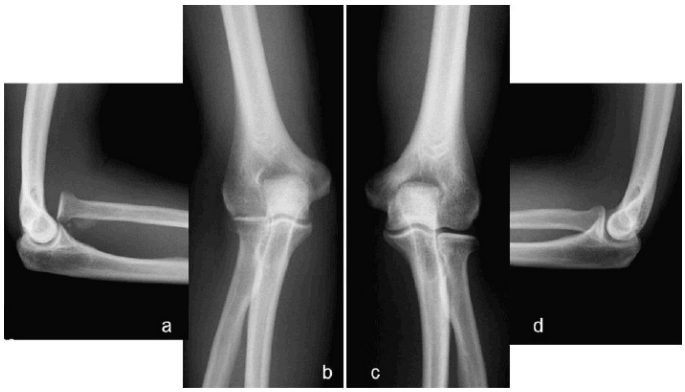

図 1　初診時，肘関節・単純 X 線（受傷後 2 か月）．
a, b: 右（患側），c, d: 左（健側）

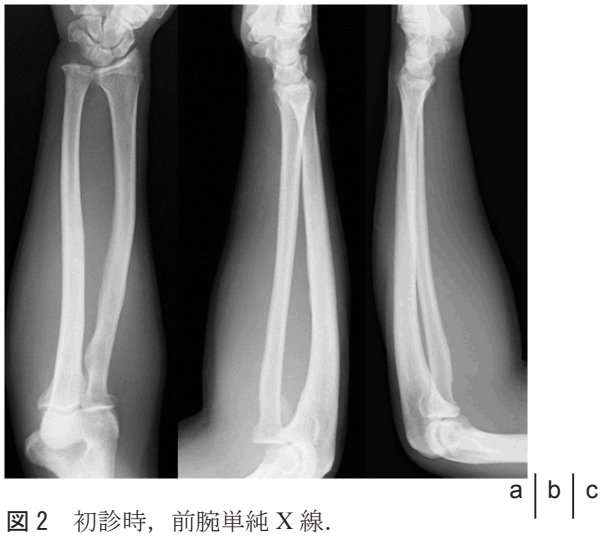

図 2　初診時，前腕単純 X 線．
尺骨骨折は認めず, 橈骨頭単独前方脱臼と診断した．
a, b: 右（患側），c: 左（健側）

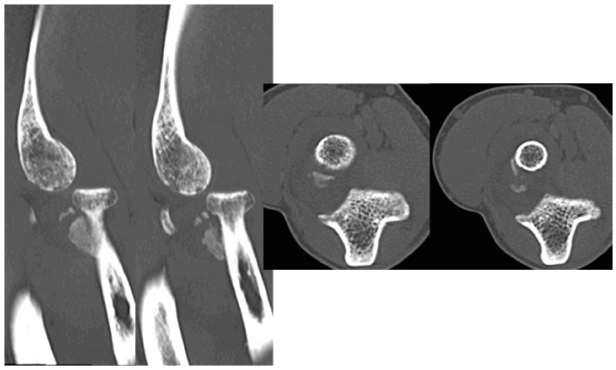

図 3　初診時 CT
橈骨頭後方の微小骨片と頚部から遠位へかけて異所性骨化を認める．

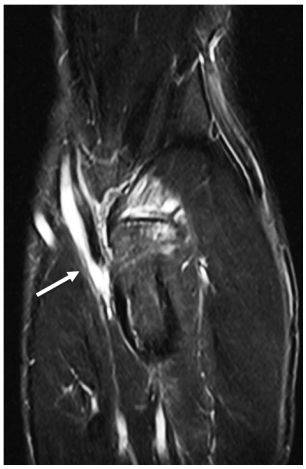

図 4　初診時 MRI（T2 強調）
上腕二頭筋腱の連続性は保たれている．

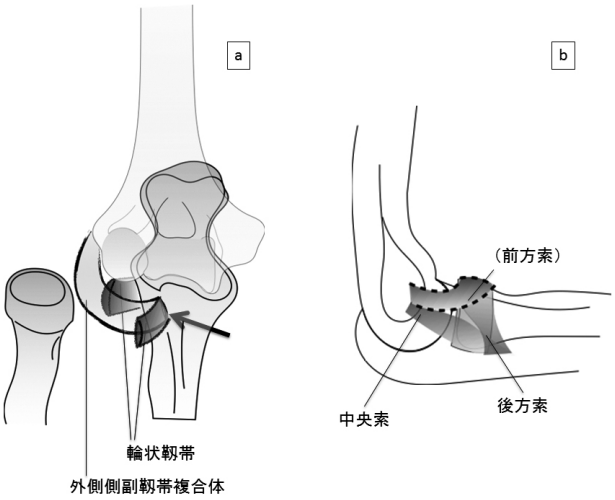

図 5　a: 矢印 : 外側側副靭帯複合体の尺骨付着部．
ここが，剥離骨片を伴い破綻したと考えられ，
b: 前方索を再建するように縫着した．

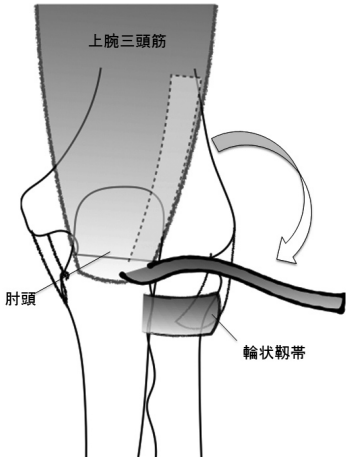

図 6　上腕三頭筋筋膜の橈側 1/3 を利用し，
輪状靭帯様組織を補強するように輪状
靭帯前方付着部に縫着した．

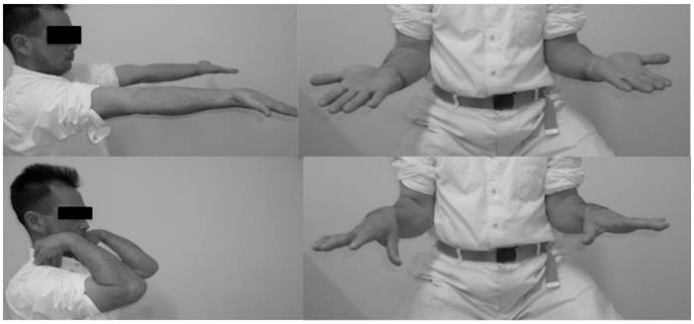

図 7　術後 6 か月.
右肘関節可動域は左右差なく，良好である.

図 8　術後 6 か月，単純 X 線.
橈骨頭の整復位は保たれている.

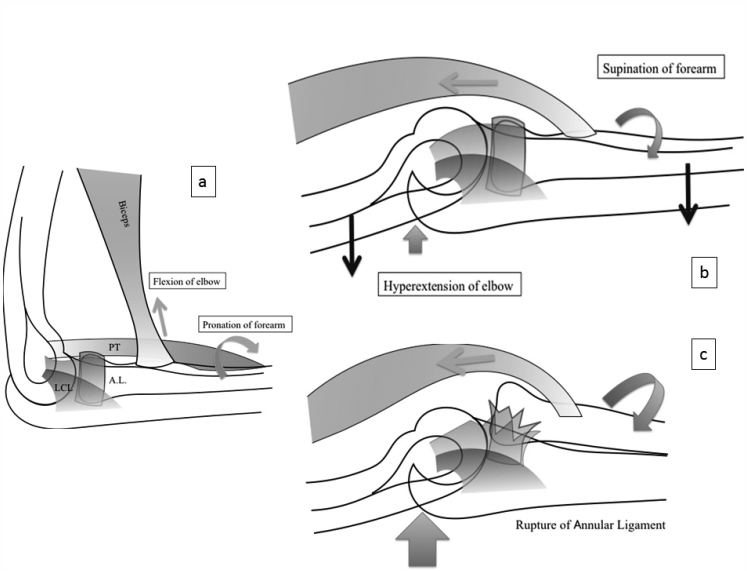

図 9　a: 肘関節屈曲・前腕回内筋力を発揮し，拮抗状態.
b: 負けた際には，肘関節伸展・前腕回外を強制されるために，
上腕二頭筋・円回内筋は伸張性収縮が起こる.
c: 肘関節の過伸展力も強く関与し，輪状靭帯の破綻に繋がった.

【考　　察】

本例は，初期診断がなされず，陳旧化してしまったために，徒手整復が不能となり，また橈骨頭周囲の出血が骨化を起こしたために整復阻害となっていた．Earwaker は，橈骨頭前方脱臼後に異所性骨化を呈した 8 例を報告し，輪状靭帯または前方関節包の破綻した部位に，橈骨頭を囲むように起こると述べている[6]．摘出した骨化組織の病理所見は，石灰化含む組織と変性した骨片が混在しており，単純 X 線・CT において，当初は異所性骨化として見ていた部分には，微小骨片周囲の仮骨形成も含まれていると考えられた．よって，橈骨頭の前方を被える外側側副靭帯複合体の遺残と思われる組織が存在していたという手術所見も合わせて考えると，微小骨片は尺骨鉤状突起橈側の輪状靭帯を含めた外側側副靭帯複合体の付着部ではないかと考えた（図 5a）．さらに，この靭帯様組織は，外側側副靭帯複合体の一部で Seki らの述べる anterior band（前方索）の遺残と推察できる[7]（図 5b）．

受傷機転について，橈骨頭単独前方脱臼では前腕の過回内＋過伸展によるという報告が散見される[2,8]．アームレスリングで勝負が均衡した状況では，肘関節屈曲・前腕回内筋力を発揮している（図 9a）．これが負けた際には，肘関節伸展・前腕回外を強制されるために，上腕二頭筋・円回内筋は伸張性収縮が起こる（図 9b）．本例の発症状況を詳細に聴取すると，遊びでの腕相撲だったため幅の広いテーブルに向き合っての勝負で，肘屈曲角度は比較的浅いものであった．また，「負けた際に肘が伸ばされたというか引っ張られていく感じがした」と本人は表現していることからも，Watanabe ら[5]が論述したように，肘関節の過伸展力も関与しているのではないかと推察した（図 9c）．一方で競技レベルのアームレスリングは，狭いテーブル上で，かなり肘を屈曲した状態で行われるため，負けた際にも肘関節は過伸展しにくい．このような本例の特殊状況から，非常に稀な病態が起こったのではないかと考えられた．

【結　　語】

アームレスリングにより発症した橈骨頭前方脱臼の 1 例を経験した．

早期診断の上，徒手整復を試みるべきであり，不可能な場合は，可及的速やかな手術的な整復を行うべきである．

【文　　献】

1）Marks W, Penkowski M, Stasiak M, et al : Humeral fracture in arm wrestling: bone morphology as a permanent risk factor. Indications for safety measures in arm wrestling. J Sports Med Phys Fitness. 2014 ; 54 : 88-92.

2）Whitaker JH : Arm wrestling fractures--a humerus twist. Am J Sports Med. 1977 ; 5 : 67-77.

3）Bonatus T, Chapman MW, Felix N : Traumatic anterior dislocation of the radial head in an adult. J Orthop Trauma. 1995 ; 9 : 441-4.

4）Takami H, Takahashi S, Ando M : Irreducible isolated dislocation of the radial head. Clin Orthop. 1997 ; 345 : 168-70.

5）Watanabe K1, Iwabu S, Hosoya T : Traumatic isolated anterior dislocation of the radial head in an adult: a case report. J Shoulder Elbow Surg. 2005; 14 : 554-6.

6）Earwaker J : Posttraumatic calcification of the annular ligament of the radius. Skeletal Radiol. 1992 ; 21 : 149-54.

7）Seki A, Olsen BS, Jensen SL, et al : Functional anatomy of the lateral collateral ligament complex of the elbow: configuration of Y and its role. J Shoulder Elbow Surg. 2002 ; 11 : 53-9.

8）Evans EM : Pronation injuries of the forearm, with special reference to the anterior Monteggia fracture. J Bone Joint Surg Br. 1949 ; 31 : 578-88.