

橈骨頸部骨折を伴った肘頭裂離骨折の2例

村上 賢也¹ 佐藤光太郎² 徳永 花蓮² 古町 克郎²
¹盛岡赤十字病院整形外科 ²岩手医科大学整形外科

Avulsion Fracture of the Olecranon with the Radial Neck Fracture: A Report of Two Cases

Kenya Murakami¹ Koutaro Sato² Karen Tokunaga² Katsuro Furumachi²

¹Department of Orthopaedic Surgery, Morioka Japanese Red Cross Hospital

²Department of Orthopaedic Surgery, Iwate Medical University

橈骨頸部骨折を伴った肘頭裂離骨折の比較的稀な2例を経験したので報告する。症例は2例とも17歳男性，手をついて受傷，Morrey type II の橈骨頸部骨折と肘頭裂離骨折と診断した。いずれも手術を行い，縫合糸アンカーを用いて上腕三頭筋腱を肘頭へ縫着した。橈骨頸部骨折に対しては，一方は髓内鋼線による整復固定，他方は観血的に整復した。術後約6か月の時点で疼痛や可動域制限，筋力低下は認めていない。肘頭裂離骨折は上腕三頭筋腱断裂の1形態で，稀な外傷とされている。本症例の発症機序は，転倒し肘伸展位で手を着いた際に上腕三頭筋が過度に収縮することで肘頭裂離骨折が生じ，前腕を介した軸圧と外反力により橈骨頸部骨折が生じたと考えられた。本症例のような橈骨頸部骨折の合併報告例は多くはないが，上腕三頭筋腱断裂と橈骨頸部骨折は同様の受傷機転で生じ得るため，両者の合併損傷を念頭に置く必要がある。

【緒言】

肘頭裂離骨折は上腕三頭筋腱断裂の1形態で，稀な外傷とされている¹⁾。今回われわれは，橈骨頸部骨折を伴った肘頭裂離骨折の2例を経験したので，文献的考察を加えて報告する。

【症例】

症例1：17歳男性，サッカー中に転倒し左手をつき受傷した。既往歴に特記事項なし。左肘関節はびまん性に腫脹し，肘後面と橈骨近位部に圧痛を認めた。上腕三頭筋腱部に陥凹は触知せず，肘関節の伸展はかろうじて可能であった。単純X線像でMorrey type II の橈骨頸部骨折と肘頭裂離骨折 (flake sign) を認め(図1 a,b)，受傷3日後に手術を施行した。上腕三頭筋腱は不全断裂しており，縫合糸アンカーを用いて，骨片付きの腱を肘頭骨折部へ縫着した。橈骨頸部骨折に対しては骨幹部から髓内鋼線を橈骨頭へ打ち込み，整復固定した(図1 c,d)。術後は肘関節屈曲60度でギプスシーネ固定とした。術後4週で固定を除去し，関節可動域訓練を開始した。術後6か月の時点で疼痛や可動域制限，筋力低下は認めていない。

症例2：17歳男性，高所から転落し右手をつき受傷した。既往歴に特記事項なし。現症および単純X線所見(図2 a,b)は症例1と同様であり，受傷6日後に手術を施行した。上腕三頭筋腱は不全断裂

しており，症例1と同様に縫合糸アンカーを用いて，骨片付きの腱を肘頭骨折部へ縫着した。橈骨頸部骨折に対しては観血的に整復し，骨折部へ人工骨を充填した(図2 c,d)。不安定性は認めず，インプラントを用いた内固定は行わなかった。症例1と同様に4週の外固定後，関節可動域訓練を開始した。術後6か月の時点で疼痛や可動域制限，筋力低下は認めていない。

Key words : avulsion fracture (裂離骨折), radial neck fracture (橈骨頸部骨折), triceps tendon (上腕三頭筋腱)

Address for reprints : Kenya Murakami, Department of Orthopaedic Surgery, Morioka Japanese Red Cross Hospital, 6-1-1 Sanbonyanagi, Morioka, Iwate 020-8560 Japan

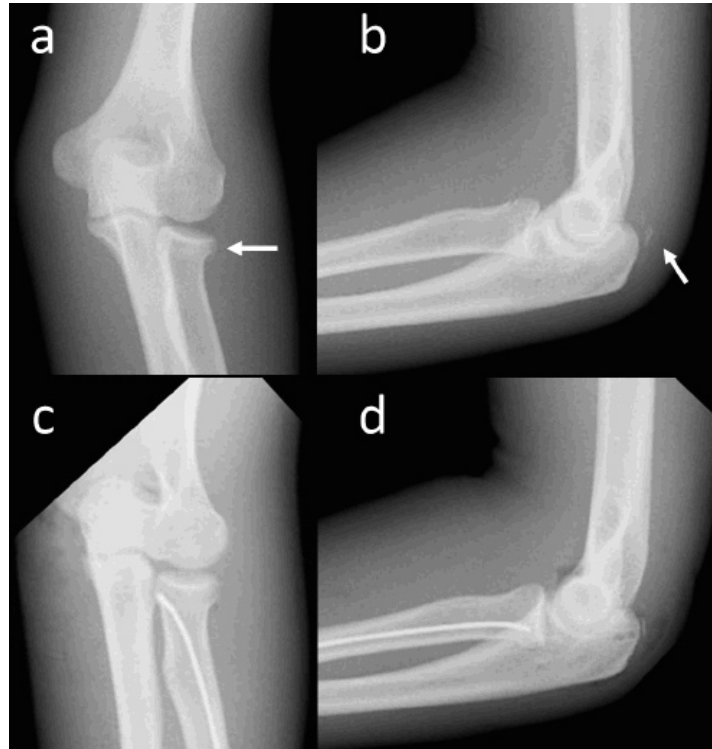


図1 症例1 単純X線像

- a. 受傷時正面像. Morrey type II の橈骨頸部骨折を認めた (矢印).
- b. 受傷時側面像. flake sign を認めた (矢印).
- c. 術後正面像
- d. 術後側面像

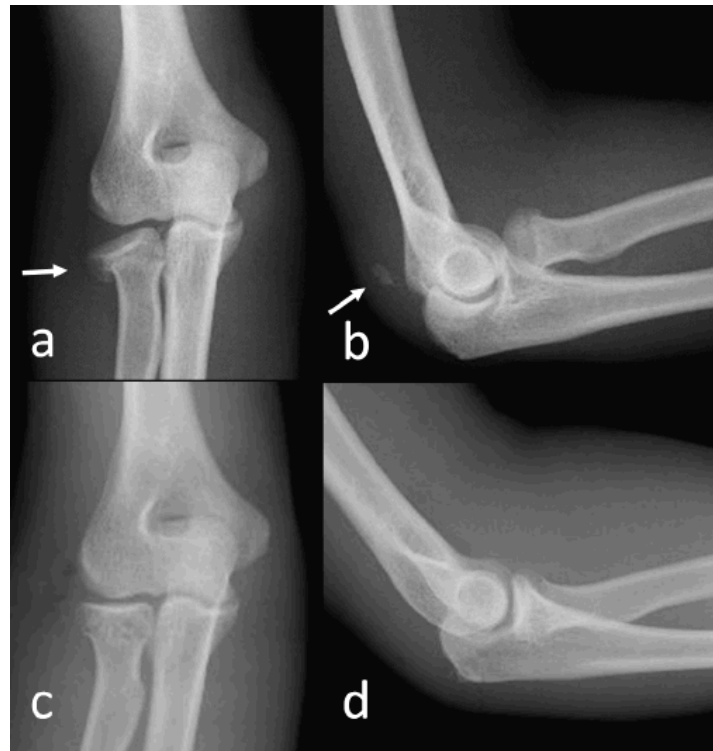

図2 症例2 単純X線像

- a. 受傷時正面像. Morrey type II の橈骨頸部骨折を認めた (矢印).
- b. 受傷時側面像. flake sign を認めた (矢印).
- c. 術後正面像
- d. 術後側面像

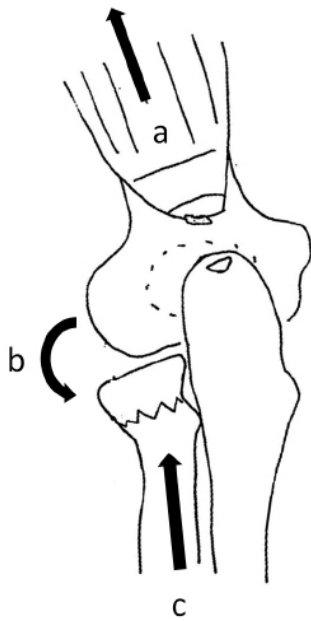


図3 本症例の受傷機転
a. 上腕三頭筋の収縮
b. 外反力
c. 前腕を介した軸圧

【考 察】

肘頭は上腕三頭筋の停止部であり、肘頭裂離骨折は上腕三頭筋腱断裂の1形態である。上腕三頭筋腱断裂の約80%にflake signと呼ばれる肘頭裂離骨片を認め²⁾、flake signを認めない純粋な腱断裂は、副甲状腺機能亢進症や慢性腎不全、糖尿病、ステロイド注射、滑液包炎など腱の局所的な脆弱化を引き起こす原因が存在する場合に生じることが多いとされている³⁾。本症例は腱の脆弱性を示唆するような既往のない症例であり、2例とも肘頭裂離骨折を伴った上腕三頭筋腱断裂であった。

上腕三頭筋腱断裂は腱損傷の中でも稀な外傷である¹⁾。診断には肘後面の圧痛、陥凹、自動伸展不能の確認が有用とされているが、疼痛や腫脹のため評価が困難なことも多い。また、単純X線側面像によるflake signの確認が診断には有用であるが、本症例のように橈骨頸部骨折を合併している場合には、橈骨骨折の診断にとらわれてflake signを見逃さないよう注意が必要である。

上腕三頭筋腱断裂の受傷機転は①直達外力、②介達外力、③直達と介達外力の混合に大別され、肘伸展位で手を付いた際の上腕三頭筋の収縮による介達外力により生じることが多いとされている³⁾。本症例は橈骨頸部骨折を伴った上腕三頭筋腱断裂であったが、その発症機序としては、転倒し肘伸展位で手を着いた際に上腕三頭筋が過度に収縮し肘頭裂離骨

折が生じ、前腕を介した軸圧と外反力により橈骨頸部骨折が生じたと考えられた(図3)。また、南野らや阿部らは同機序により、内側側副靭帯損傷も合併し得ると報告しているが^{4,5)}、本症例では内側側副靭帯損傷の合併は認められなかった。

上腕三頭筋腱断裂の合併損傷として、橈骨近位部骨折や内側側副靭帯損傷、上腕骨内上顆骨折、上腕骨滑車骨折、橈骨遠位部骨折などがあり^{3,6)}、中でも橈骨近位部骨折と内側側副靭帯損傷が2大合併症とされている³⁾。Levyらは上腕三頭筋腱断裂と橈骨近位部骨折の合併損傷を16症例報告している。この報告によると、受傷機転は介達外力が16例中13例、不明が3例であり、肘伸展位で手をつき受傷した際には橈骨近位部骨折と上腕三頭筋腱断裂の合併損傷が起こり得るとし、この合併損傷を新しい症候群として提唱している⁷⁾。しかし合併損傷に関する報告は少なく、われわれが渉猟した限り本邦での上腕三頭筋腱断裂と橈骨近位部骨折の合併例報告は、わずか9症例であった(表1)。これら9症例を調査すると、年齢性別に関しては10歳代男性に多い傾向があり、受傷機転は介達外力によるものが大半であった。本症例も同様に10歳代男性、介達外力による受傷であった。他の合併症として内側側副靭帯損傷も伴った症例を9例中4例に認めた。以上のことから、上腕三頭筋腱断裂と橈骨近位部骨折の合併損傷は報告数自体少ないものの、同様の受傷機転で生じ得る外傷であり、転倒し肘伸展位で手をつき受傷した際には両者の合併損傷を念頭に置く必要があると考えられた。

上腕三頭筋腱断裂新鮮例の治療は、完全断裂の場合は引き寄せ鋼線締結法やアンカーを用いた腱縫合術が第1選択である⁸⁾。不全断裂の場合は保存加療も行われるが、手術の適応のある合併損傷を伴う場合には完全断裂に準じて腱縫合術が推奨されている⁸⁾。腱縫合術後の機能的予後は比較的良好で、術後約3か月で通常の日常生活動作に回復可能とされている⁹⁾。しかし、術後早期に再断裂をきたした例も報告されており¹⁰⁾、術後は約4週間の外固定を行うのが一般的である。本症例は2例ともMorrey type IIの橈骨頸部骨折を伴っており、手術の適応と判断した。肘頭付着部への腱の確実な縫着と、後療法により良好な成績が得られた。

表1 本邦での上腕三頭筋腱断裂と橈骨近位部骨折の合併例報告

報告者(年)	年齢	性	受傷機転	他の合併症
森内ら(1999)	17	男	介達外力と直達外力の混合	
田崎ら(2000)	15	男	介達外力	内側側副靭帯損傷
里見ら(2001)	48	男	介達外力と直達外力の混合	
阿部ら(2004)	16	男	介達外力	内側側副靭帯損傷
南野ら(2010)	57	女	介達外力	内側側副靭帯損傷
栗山ら(2010)	16	男	介達外力	内側側副靭帯損傷
	36	男	介達外力	
	73	女	介達外力	
松本ら(2014)	34	男	介達外力	

【結 語】

1. 橈骨頸部骨折を伴った肘頭裂離骨折の2例を経験した。
2. 橈骨近位部骨折の場合は、上腕三頭筋腱断裂の合併損傷を念頭に置く必要がある。

【文 献】

- 1) Anzel SH, Covey KW, Weiner AD, et al : Disruption of muscles and tendons: an analysis of 1,014 cases. *Surgery.* 1959; 45 : 406-14.
- 2) Tom JA, Kumar NS, Cerynik DL, et.al : Diagnosis and treatment of triceps tendon injuries: A review of the literature. *Clin J Sport Med.* 2014; 24 : 197-204.
- 3) 栗原友介, 栗原宏介 : 肘頭裂離骨片を伴った上腕三頭筋腱皮下断裂の1例. 症例報告と本邦報告例の検討. *関東整災誌.* 2003 ; 34 : 319-325.
- 4) 南野光彦, 澤泉卓哉, 伊藤博元 : 橈骨頭骨折と肘内側側副靭帯損傷を伴った上腕三頭筋腱皮下断裂の1例. *整形外科.* 2010 ; 61 : 231-4.
- 5) 阿部圭宏, 六角智之, 今井克己ほか : 肘頭裂離骨折を伴った上腕三頭筋腱皮下断裂の治療経験. *日手会誌.* 2004 ; 21 : 700-4.
- 6) Canbora K, Ozyurek S, Gumussuyu G, et al : Triceps tendon avulsion and associated injuries of the elbow. *BMJ Case Rep.* 2013
- 7) Levy M, Goldberg I, Meir I : Fracture of the head of the radius with a tear or avulsion of the triceps tendon-A new syndrome ?. *J Bone Joint Surg Br.* 1982; 64 : 70-2.
- 8) 洪 淑貴, 広石将行 : 上腕三頭筋腱皮下断裂. 金谷文則編. *肘関節外科の要点と盲点.* 文光堂, 東京. 2011 ; 194-5.
- 9) Tom JA, Kumar NS, Cerynik DL, et al : Diagnosis and Treatment of Triceps Tendon Injuries: A Review of the Literature. *Clin J Sport Med.* 2014; 24 : 197-204.
- 10) 津田幸毅, 福士純一, 松本光司ほか : 上腕三頭筋腱皮下断裂の1例. *整形外科と災害外科.* 2008 ; 57 : 652-5.