

小児 Monteggia 脱臼骨折に対して Ilizarov 創外固定器を用いた手術的治療

武 雅樹 澤泉 卓哉 友利 裕二 高井 信朗

日本医科大学整形外科・リウマチ外科

Operative Treatment for the Monteggia Fracture Using Ilizarov Minifixator

Masaki Take Takuya Sawaizumi Yuji Tomori Shinro Takai

Department of Orthopaedic and Rheumatism Surgery, Nippon Medical School

はじめに：小児 Monteggia 脱臼骨折に対して Ilizarov 創外固定器 (Mini-fixator) を用いた手術法を紹介すると共に手術成績を検討した。

手術法：尺骨骨切り部の遠位と近位に Ilizarov 創外固定器を装着する。尺骨背側に約 1cm の皮切を加え、ノミを用いて骨切りを行う。ユニットを把持して牽引・矯正する。ユニットにロッドを加え、ヒンジやポストを用いて連結する。

症例：新鮮例 1 例，陳旧例 2 例に本方法を行った。平均 8 週の創外固定除去時点で関節可動域は正常で，感染や神経損傷は認めなかった。

考察：本方法の利点としては装着後固定であるため角度調整が容易で，微調整が可能である。皮切も小さく癒痕を最小限にすることができる。継続的な骨延長も可能で，抜去も容易である。骨切り部への骨移植は行わず遅延なく，癒合が得られた。以上から本方法は Monteggia 脱臼骨折に対する低侵襲で有用な方法であると考えられる。

【はじめに】

われわれは小児 Monteggia 脱臼骨折に対して Ilizarov 創外固定器 (Ilizarov Mini-fixator) を用いた手術法を行ってきた。手術法を紹介すると共に手術成績を検討した。

【対象と方法】

2002 年～2014 年までに小児 Monteggia 脱臼骨折の診断にて手術を施行した 3 例 3 肢 (男児 2 肢，女児 1 肢)，平均年齢 8.3 歳 (8～9 歳)，新鮮例 1 例，陳旧例 2 例を対象とした。治療として，下記の手術方法にて尺骨矯正骨切り術を行った。

【手術方法】

尺骨の骨切り予定部の遠位と近位に，1.8mm Kirschner 鋼線 (以下 K-wire) を 3 本ずつ計 6 本挿入し，Ilizarov Mini-fixator のユニットを装着する。尺骨背側に約 1cm 程の皮切を加え，ノミを用いて骨切りを行う。ユニットを把持して後方凸になるよう牽引・矯正する。整復位が得られない場合は，整復障害因子である輪状靭帯を確認する。橈骨頭の整復が得られたらユニットにロッドに加え，ヒンジやポストを用いて連結する (図 1)。骨移植については，牽引延長を加えても基本的には行わない。術後は積極的に可動域訓練を行わせ，通常の学業とシャワーを許可した。

【結 果】

骨移植なしで全例，骨癒合を認めた。平均 8 週の創外固定除去の時点で正常な関節可動域を得ており，感染や神経損傷は認めなかった (表 1)。

【症 例】

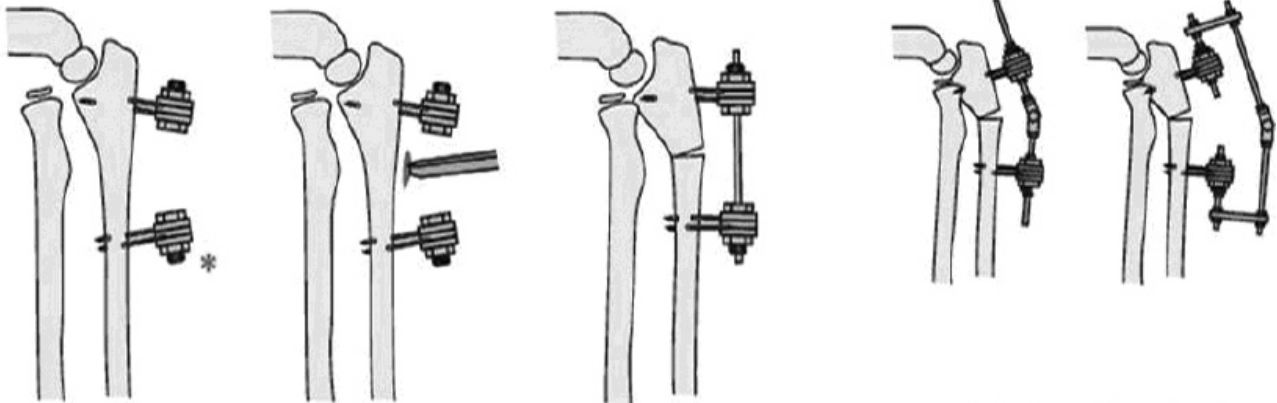
症例 1：9 歳女性，新鮮例。一輪車乗車中に転倒し，左手をつき受傷。受傷後 1 週に疼痛と前腕の回内外制限を主訴に当科を受診した。初診時に，前腕の回外 70 度，回内 0 度と可動域制限を認め，左橈骨頭の前方亜脱臼を認めた。初診時単純 X 線像では，plastic bowing を伴った Bado I 型の Monteggia 脱臼骨折を認めた (図 2)。受傷後 18 日後に上記手術法にて尺骨矯正骨切り術を施行した。十分な整復が得られないため，整復障害因子である輪状靭帯と癒痕を切除したところ，良好な整復位を得られた。矯正位置を獲得するため，ヒンジを用いた。術後 1 か月で，骨切り部前方の仮骨を認めたため，創外固定を抜去した。術後 3 か月の時点で，可動域制限は認めなかった。

症例 2：9 歳男性，陳旧例。サッカー中に転倒し受傷。近医にて左尺骨骨折と診断され保存的加療を受けた。受傷後 2 年半に，左肘伸展時の左橈骨頭前方脱臼を主訴に当科を受診した。初診時，疼痛や可動域制限は認めないが，左肘伸展時の左橈骨頭前方脱臼のみ認めた。初診時単純 X 線像では Bado I 型の

Key words : Monteggia fracture (Monteggia 骨折), external fixation (創外固定), Ilizarov Mini-fixator (Ilizarov 創外固定器)
Address for reprints : Masaki Take, Department of Orthopaedic and Rheumatism Surgery, Nippon Medical School, 1-1-5 Nezu, Bunkyo, Tokyo 113-8603 Japan

陳旧性 Monteggia 脱臼骨折を認めた (図 3). 上記手術法にて尺骨矯正骨切り術を行ったが整復位が得られなかったため, 整復阻害因子であった輪状靭帯を切除し, 良好な整復位が得られた. しかし, 回内外動作により橈骨頭の内側への不安定性を認めたため, 短橈側手根伸筋の筋腱移行部筋膜を用いて輪状

靭帯を再建したところ, 橈骨頭の整復位と安定性が得られた. 当初は継続的な仮骨延長を予定していたが, 一期的な骨延長で整復位が得られた. 術後 2 か月にて骨切り部前方に仮骨形成を認めたため創外固定を抜去した. 術後から可動域制限は認めなかった. 術後 6 か月よりスポーツに復帰した.



尺骨の骨切り予定部の近位と遠位に Ilizarov Minifixator のユニットを装着する。

尺骨の背側に小皮切を入れ, 小骨用のみを用いて骨切りをおこなう。

ユニットを把持して橈骨頭を整復し, 整復位が得られたところでロッドを装着して固定する。

十分な整復位が得られないときはヒンジやポストで矯正する。

- ポイント -

* 矯正角度を推定し, ユニットには角度を付けておく

図 1 手術法の実際

表 1 症例と治療成績

症例	年齢 性別	患肢	Bado 分類	手術日 (受傷後)	腕橈関節の展開	整復阻害因子	術前可動域 屈曲 / 伸展, 回内 / 回外	術後可動域 屈曲 / 伸展, 回内 / 回外
1	9F	左	I	18 日	+	輪状靭帯	120/0, 0/70	140/-10, 90/90
2	8M	左	I	2 年 6 か月	+	輪状靭帯 (+ 輪状靭帯再建術)	150/0, 90/90	150/0, 90/90
3	8M	左	I	38 日	+	輪状靭帯	110/10, 60/60	140/0, 90/90

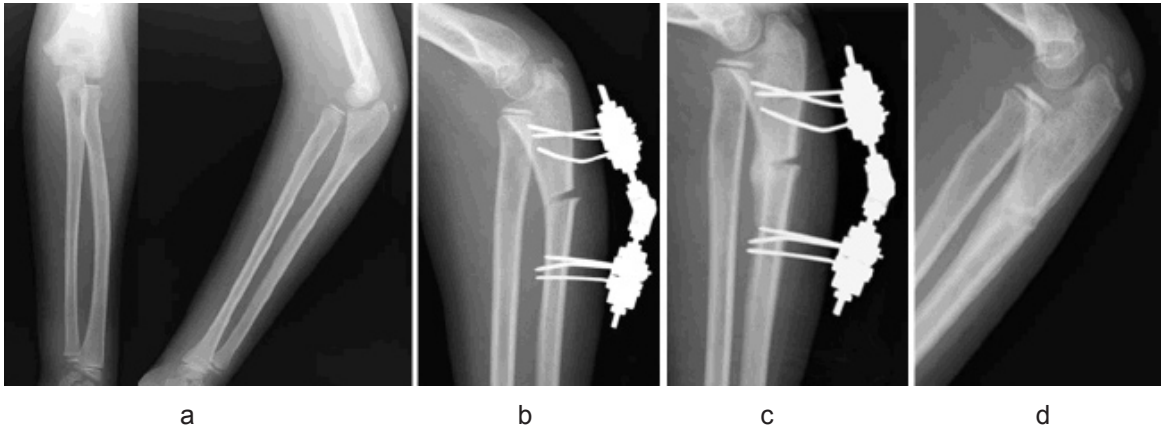


図2 症例1のX線像
a. 初診時, b. 術後, c. 術後1か月, d. 術後3か月

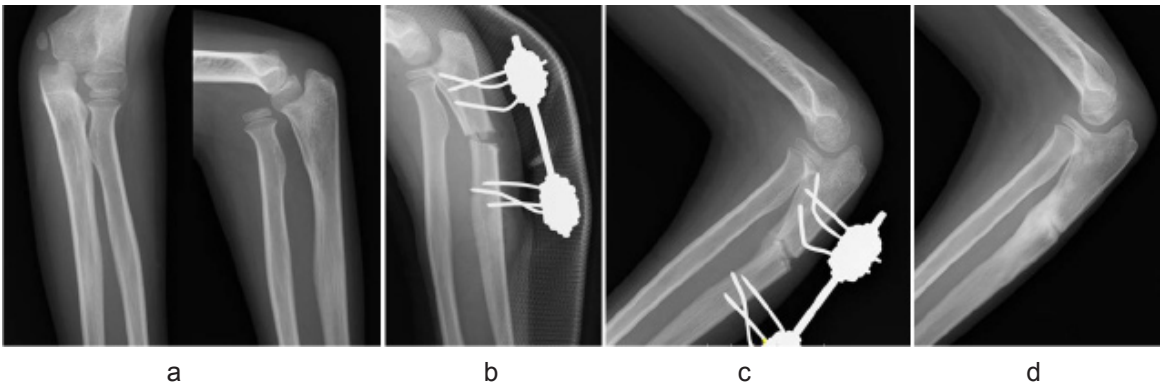


図3 症例2のX線像
a. 初診時, b. 術後, c. 術後2か月, d. 術後3か月

【考 察】

Monteggia 脱臼骨折に対する尺骨矯正骨切り術では、K-wire, DCP プレートを用いる報告が多い。創外固定を用いた報告は比較すると少なく、特に Ilizarov Mini-fixator を用いた報告は渉猟した限り 1 例のみである¹⁾。本方法の利点としては、装着後固定なため角度調整が容易で、何度でも微調整が可能であり、良好な位置で尺骨を固定可能である。骨切り時の皮切も通常 1cm 程度のため、瘢痕を最小限にすることができる。継続的な骨延長も可能で、抜去も容易である。他の創外固定器と違い、ロッド・ヒンジ・ポストを組み合わせることにより、3 次的に自由な形でユニット同士の連結が可能である。短所としては pin 刺入部の感染リスクが挙げられるが、われわれの症例では 5～8 週と比較的短い期間で抜去が可能であり、感染兆候も認めなかった。骨切り部への骨移植は全例で行わなかったが、遅延なく骨癒合が得られた。以上から、本方法は小児 Monteggia 脱臼骨折に対する低侵襲で有用な方法であると考えられる。

【結 語】

小児 Monteggia 脱臼骨折に対する治療として、Ilizarov 創外固定器 (Ilizarov Mini-fixator) を用いた手術法を行ってきた。本方法は小児 Monteggia 脱臼骨折に対する低侵襲で有用な方法であると考えられる。

【文 献】

- 1) 佐藤 攻, 和田卓郎, 磯貝 哲ほか: Ilizarov 創外固定器を用いて治療した陳旧性 Monteggia 骨折 (Bado IV 型) の一例. 北海道整災外会誌. 2001 ; 43 : 187-8.
- 2) 田中 誠, 樋口晴久, 露口雄一ほか: 陳旧性モンテジヤ骨折に対する創外固定器を用いた尺骨矯正骨切り術. 中部整災誌. 1999 ; 42 : 1101-2.
- 3) 片岡 浩, 二見 徹, 共田義秀ほか: 小児陳旧性 Monteggia 骨折に対する創外固定. 日創外固定骨延長会誌. 2008 ; 19 : 53-8.
- 4) 小沼 賢, 助川浩士, 見目智紀ほか: 創外固定器 M2 MultiPlanar MiniRail を使用した小児モンテジヤ骨折の治療経験. 日手会誌. 2013 ; 29 : 673.
- 5) 金澤 和: 小児モンテジヤ骨折の治療成績. 骨折. 2012 ; 34 : S224.