

上腕骨小頭離断性骨軟骨炎に対する保存療法—LIPUS 使用との比較—

光井 康博^{1,3} 古島 弘三¹ 岩部 昌平¹
 宮本 梓² 宇良田大悟² 後藤 昌史³ 伊藤 恵康¹
¹慶友整形外科病院スポーツ医学センター ²慶友整形外科病院理学療法科
³久留米大学医療センター整形外科

Conservative Treatment of Osteochondritis Dissecans of the Humeral Capitellum :
 A Comparison with the Use of LIPUS

Yasuhiro Mitsui^{1,3} Kozo Furushima¹ Shohei Iwabu¹
 Azusa Miyamoto² Daigo Urata² Masafumi Gotoh³ Yoshiyasu Itoh¹

¹Department of Orthopaedic Surgery, Keiyu Orthopaedic Hospital Medical Center

²Department of Rehabilitation, Keiyu Orthopaedic Hospital

³Department of Orthopaedic Surgery, Kurume University Medical Center

上腕骨小頭離断性骨軟骨炎 (OCD) に対する低出力超音波パルス (LIPUS) の修復促進効果に対する検討を行った。LIPUS 治療に同意が得られ、効果の判定が可能であった 51 例の内、小頭病巣部が修復し競技に復帰した 22 例を LIPUS 群とした。一方、同期間に保存療法単独で修復した 21 例を non-LIPUS 群とした。画像修復判定基準は外側限局型では完全に修復された時、中央型および中央～外側広範囲型では小頭占拠率が 20% 以下となった時とした。LIPUS 群 (4.5±1.9 か月) は non-LIPUS 群 (6.8±3.8 か月) より画像修復までの期間が有意に短かった (P=0.037)。OCD に対する LIPUS 使用は、適応を選べば病巣修復を促進し、早期復帰を可能とすることが示唆された。

【結 言】

低出力超音波パルス (LIPUS) は遷延治療骨折や偽関節に対して骨癒合促進効果^{1,2)}や、新鮮骨折における治療期間の短縮³⁾など、骨折治療の補助療法として有用性が報告されている。*in vitro* の実験において、骨芽細胞および軟骨細胞に対する基質蛋白産生刺激や細胞分化促進効果を有するとの報告も散見される^{4,6)}。今回、LIPUS が上腕骨小頭離断性骨軟骨炎 (上腕骨小頭 OCD) に対し修復促進効果を有するかを検討したので報告する。

【対象と方法】

2008 年 3 月～2013 年 12 月に上腕骨小頭 OCD に対して無作為に保存治療を行った。初診時、上腕骨小頭 OCD の診断に単純 X 線 4 方向撮影、CT および MRI を用い、病期分類や病巣範囲の評価を行った。LIPUS 治療に十分同意が得られ、効果の判定が可能であった 51 例の内、小頭病巣部が修復し競技復帰した 22 例を LIPUS 群とした (手術へ移行した 29 例は除外)。コントロールとして、同期間に保存療法単独を行った 41 例のうち、復帰した 21 例 (手術へ移行した 20 例は除外) を non-LIPUS 群とし両群を比較検討行なった。なお、保存療法を最低 3 か月間以上行っても病巣修復傾向が認めないものを手

術療法へ移行した。

LIPUS は帝人社製 SAFHS® (周波数 1.5MHz, 繰り返し周波数 1.0kHz, パースト幅 200μsec, 照射出力 30mW/cm²) を用い、1 日 20 分間毎日施行した。エコーを用い最適な照射部位を確認後、肘屈曲位で外側から、あるいは肘伸展位で前方から照射した。疼痛がある場合は、治療開始 1 か月間は肘関節の外固定を行った。また、治療期間中は、投球およびバッティングを中止させ、6 週間ごとに単純 X 線撮影 (屈曲 45° 正面像および斜側面像) または CT 撮影を行なった。(最終画像修復は全例 CT 撮影により判定)、第三者によって画像評価を行った。

画像修復判定基準は、外側限局型では完全に病巣が修復された時とし、中央限局型および中央～外側の広範囲型では病巣占拠率が 20% 以下となった時とした。なお、病巣占拠率は最大病巣幅を小頭幅で除した値を百分率として算出した (図 1)。

統計学的評価には Mann-Whitney U 検定, χ^2 独立性検定, Fisher の直接確率検定を用い、有意水準を 5% とした。

Key words : conservative treatment (保存療法), osteochondritis dissecans (離断性骨軟骨炎), LIPUS (低出力超音波パルス)
Address for reprints : Yasuhiro Mitsui, Department of Orthopaedic Surgery, Keiyu Orthopaedic Hospital Medical Center, 1741, Hanetsuku-cyo, Tatebayashi, Gunma 374-0011 Japan

【結 果】

LIPUS 群および non-LIPUS 群の治療前の患者背景であるが、年齢、身長、体重、肘関節可動域、JOA-JES sport score、投球時痛の有無、家族からの受動喫煙の有無、carrying angle、外顆骨端線の閉鎖の有無、病巣占拠率、骨硬化像の有無、病巣部位において有意差は認めなかった。唯一、LIPUS 群において分離後期の症例が多く含まれていたが、この両群において治療前の患者背景は、ほぼ同等であった(表 1)。

画像修復期間は LIPUS 群が平均 4.5±1.9 か月、non-LIPUS 群が 6.8±3.8 か月であった(表 2)。上腕骨小頭 OCD に対する LIPUS 治療は、病巣部の画像修復期間を有意に短縮($P=0.037$)させていた(表 2)。

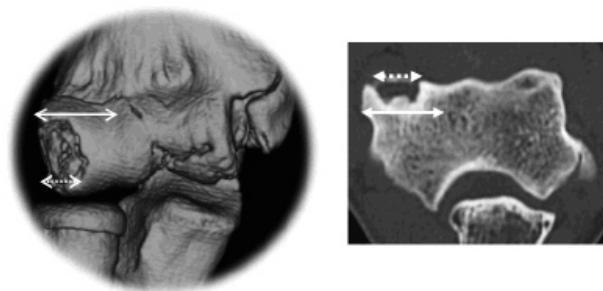


図 1 病巣占拠率の算出
 病巣占拠率(%) = 最大病巣幅 / 小頭幅 × 100
 実線：小頭幅 点線：最大病巣幅

表 1 治療前患者背景 (LIPUS 群, non-LIPUS 群)

	LIPUS 群 (n=22)	non-LIPUS 群 (n=21)	P 値
年齢 (歳)	12.5±1.2	11.8±1.2	0.076
身長 (cm)	154.5±10.9	152.0±10.4	0.473
体重 (kg)	44.8±8.2	42.9±7.9	0.442
可動域 屈曲 (°)	134.5±9.4	136.3±11.1	0.259
伸展 (°)	-2.0±9.7	-1.0±10.3	0.546
JOA-JES score	65.0±15.1	67.8±18.3	0.971
投球時痛 あり	16	15	0.924
なし	6	6	
受動喫煙 あり	7	8	0.666
なし	15	13	
carrying angle (°)	12.6±5.1	13.3±6.1	0.662
外側顆骨端線 閉鎖	5	3	0.296
未閉鎖	17	18	
病巣占拠率 (%)	56.5±13.8	54.8±12.5	0.842
骨硬化像 あり	4	8	0.146
なし	18	13	
限局型 外側	7	5	0.210
中央	11	7	
中央～外側 (広範囲)	4	9	
透亮期	7	10	0.040*
分離前期	5	8	
分離後期	10	2	
遊離期	0	0	

表 2 画像修復期間の比較

	LIPUS 群 (n=22)	non-LIPUS 群 (n=21)	P 値
修復期間 (月)	4.5±1.9	6.8±3.8	0.037*

【代表症例】

症例 1：12 歳男性，二塁手．2 週間前より投球時に右肘外側の痛みが出現し近医受診．単純 X 線像で上腕骨小頭 OCD を認め当院紹介となった．当院初診時の病変は分離期，外側型であった．日常生活でも肘痛認めたため 1 か月間装具着用，加えて LIPUS の照射を開始した．LIPUS 照射開始 3 か月と 19 日で病巣の完全修復が得られ，5 か月で野球に完全復帰した (図 2a)．

症例 2：13 歳男性，投手．9 か月前より投球時に右肘外側の痛みが出現．その後 5 か月間投球を継続し疼痛が増強した．4 か月間投球を中止したが小頭部圧痛が消失しないため当院受診．当院初診時の上腕骨小頭 OCD 病変は透亮期，中央～外側の広範囲型であった．1 か月間装具着用，加えて LIPUS の照射を開始した．LIPUS 照射開始 4 か月と 4 日で病巣占拠率 20% 以下となり，5 か月で野球に完全復帰した (図 2b)．

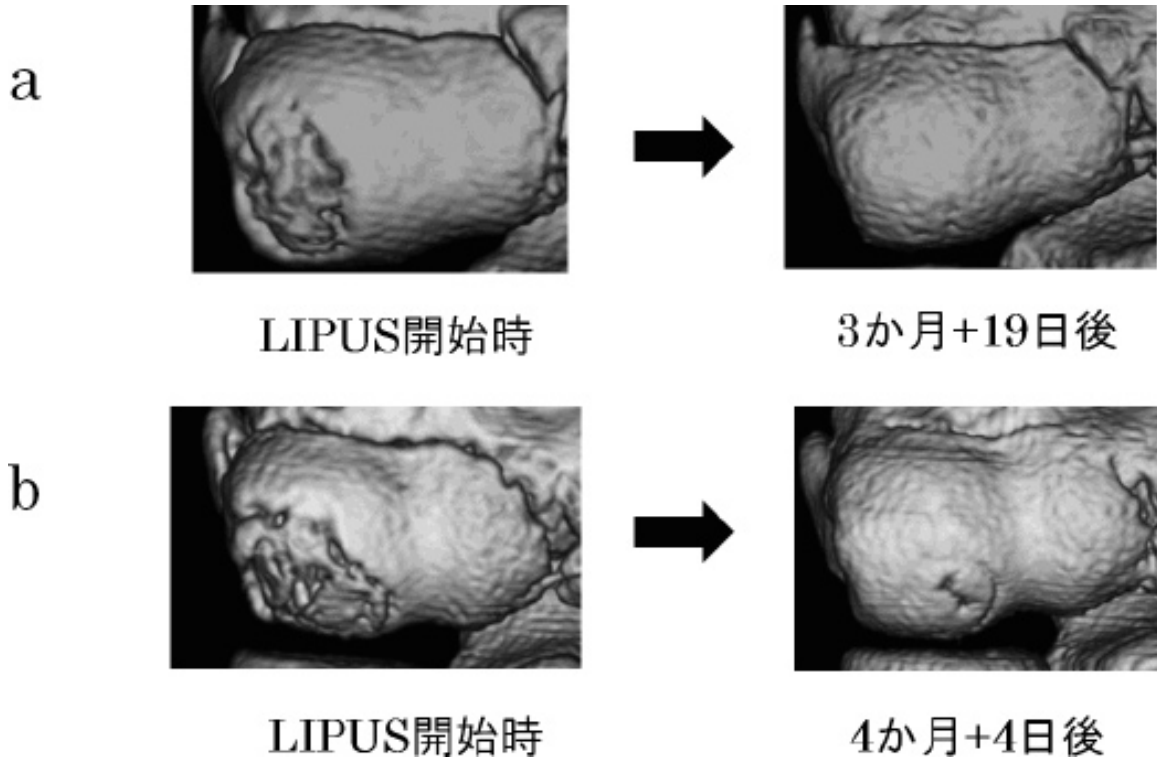


図 2 LIPUS 有効代表症例
a. 症例 1 b. 症例 2

【考 察】

上腕骨小頭 OCD の保存治療における過去の報告において、Matsuura らは自然修復には初期で平均 14.9 か月、進行期で平均 12.3 か月を要したと報告した⁷⁾。一方、LIPUS 治療での完全修復期間は平均 8.0 ～ 11.8 か月であったとされている⁸⁻¹⁰⁾。これらの報告を比較すると、LIPUS 治療は自然修復よりも修復期間が短い傾向であるが、これまで、両群の比較検討した報告はなかった。また病巣修復の画像判定においても、過去の報告では単純 X 線像によるものであり、CT 像によって詳細に画像判定を行った報告はなかった。本研究での画像修復期間は、LIPUS 群で平均 4.5 か月、non-LIPUS 群では平均 6.8 か月であり、LIPUS は上腕骨小頭 OCD の修復を統計学的有意に促進していた。この結果は、他の報告に比べて修復期間が短い。その理由として、修復判定基準が、他の報告のように完全修復ではなく、病巣占拠率 20% 以下としたことが要因と考えられる。また競技復帰期間においても LIPUS 群で平均 6.4 か月、non-LIPUS 群では平均 8.3 か月と短縮していた。小頭 OCD 保存療法に対する抵抗因子として、まず骨年齢が予後に大きな影響を与える因子である。骨端線閉鎖後では閉鎖前に比べて自然治癒能力は低下する。また明瞭な可動域制限や小頭関節面の圧痛が強い場合や、MRI T2 強調像において病巣内に高信号域が認められれば、病巣の不安定を示す所見であり保存療法では病巣修復が得られることは少ない。大きな病巣ではいずれ軟骨の亀裂や分離あるいは遊離体となる可能性がある。従って骨端線閉鎖後、病巣の不安定性または大きな病巣の場合は保存療法の限界を見極め、早期に手術選択する必要がある。われわれは LIPUS で修復しない症例の解析の結果、治療抵抗因子は 1) 骨硬化像の存在、2) 病巣占拠率が 60% 以上、3) 病巣部位が広範囲型の中央部分、4) 病巣の不安定性であった¹¹⁾。また、本研究においても 51 例のうち 29 例 (56.9%) が LIPUS で病巣修復せず手術に移行している。よって LIPUS に対し治療抵抗症例が存在することを十分理解した上で、適応を正しく選択すべきと考える。この点については今後も検討を重ねていく必要がある。

本研究の限界として、LIPUS 治療を確実に毎日行っているか、また照射部位が適切か、安静度が守られているか等、施行上のバイアスが大きいことが挙げられる。検査頻度の問題として放射線被曝の問題があり、検査頻度が 6 週ごとに行ったため、治癒判定期間の誤差が出ている可能性があること。また、サンプル数が少ないこと、本研究において LIPUS 使用症例に骨端線早期閉鎖は認めていないが、LIPUS の骨端線への影響に対する検討が不十分であることが挙げられ、今後の課題である。

以上より、上腕骨小頭 OCD に対する LIPUS 使用は、適応を正しく選べば病巣修復を促進し、早期復帰を可能とし、保存的加療の一助となり得ることが示唆された。

【文 献】

- 1) Gebauer D, Mayr E, Orthner E, et al : Low-intensity pulsed ultrasound : effects on nonunions. *Ultrasound Med Biol.* 2005 ; 31 : 1391-402.
- 2) Rutten S, Nolte PA, Guit GL, et al : Use of low-intensity pulsed ultrasound for posttraumatic nonunions of the tibia : a review of patients treated in the Netherlands. *J Trauma.* 2007 ; 62 : 902-8.
- 3) Kristiansen TK, Ryaby JP, McCabe J, et al : Accelerated healing of distal radial fractures with the use of specific, low-intensity ultrasound. A multicenter, prospective, randomized, double-blind, placebo-controlled study. *J Bone Joint Surg Am.* 1997 ; 79 : 961-73.
- 4) Sena K, Leven RM, Mazhar K, et al : Early gene response to low-intensity pulsed ultrasound in rat osteoblastic cells. *Ultrasound Med Biol.* 2005 ; 31 : 703-8.
- 5) Gleizal A, Li S, Pialat JB, et al : Transcriptional expression of calvarial bone after treatment with low-intensity ultrasound : an in vitro study. *Ultrasound Med Biol.* 2006 ; 32 : 1569-74.
- 6) Nishikori T, Ochi M, Uchio Y, et al : Effects of low-intensity pulsed ultrasound on proliferation and chondroitin sulfate synthesis of cultured chondrocytes embedded in Atelocollagen gel. *J Biomed Mater Res.* 2002 ; 59 : 201-6.
- 7) Matsuura T, Kashiwaguchi S, Iwase T, et al : Conservative treatment for osteochondrosis of the humeral capitellum. *Am J Sports Med.* 2008 ; 36 : 868-72.
- 8) 松浦哲也, 安井夏生, 柏口新二ほか : 発育期野球選手の 上腕骨小頭障害に対する低出力超音波パルス治療. 整・災外. 2003 ; 46 : 1173-7.
- 9) 後藤英之, 杉本勝正, 小林正明ほか : 肘離断性骨軟骨炎に対する低出力パルス超音波治療. 日整超研誌. 2008 ; 20 : 37-43.
- 10) 梶田幸宏, 岩堀裕介, 花村浩克ほか : 野球肘 (上腕骨内上顆下端障害, 上腕骨小頭離断性骨軟骨炎) に対する LIPUS の治療経験. *JOSKAS.* 2011 ; 36 : 196-201.
- 11) 古島弘三, 伊藤恵康, 岩部昌平ほか : 上腕骨小頭離断性骨軟骨炎 (OCD) に対する LIPUS 治療の有用性. 整スポ会誌. 2012 ; 32 : 405.