

## 成長期野球選手における肘周辺の尺骨神経障害の保存治療成績

丸山 真博<sup>1,2</sup> 佐竹 寛史<sup>2</sup> 村 成幸<sup>1</sup>  
原田 幹生<sup>3</sup> 高原 政利<sup>3</sup> 高木 理彰<sup>2</sup>  
<sup>1</sup>吉岡病院 <sup>2</sup>山形大学整形外科  
<sup>3</sup>泉整形外科病院

### Conservative Treatment for Ulnar Neuritis around the Elbow in Adolescent Baseball Players

Masahiro Maruyama<sup>1,2</sup> Hiroshi Satake<sup>2</sup> Nariyuki Mura<sup>1</sup>  
Mikio Harada<sup>3</sup> Masatoshi Takahara<sup>3</sup> Michiaki Takagi<sup>2</sup>

<sup>1</sup>Yoshioka Hospital

<sup>2</sup>Department of Orthopaedic Surgery, Yamagata University Faculty of Medicine

<sup>3</sup>Izumi Orthopaedic Hospital

目的：成長期野球選手の肘周辺の尺骨神経障害に対する保存治療成績について調査した。

方法：肘周辺の尺骨神経障害とし保存治療を行った29例を対象とした。平均年齢15歳（13～17歳）であった。全例に肘痛があり、7例は手のしびれがあった。8例に尺骨神経亜脱臼を認め、17例は肘内側副靭帯（MCL）損傷を合併していた。保存治療の内容は投球禁止と肩甲上腕関節や上腕三頭筋のストレッチングを主に行った。平均観察期間5か月（1～29か月）で野球復帰状況を調査し保存治療抵抗因子について分析した。

結果：19例（66%）が平均2.5か月で完全復帰し、1例は不完全復帰であった。9例は復帰不能であり、うち8例は手術を施行した。復帰不能群ではしびれ、尺骨神経亜脱臼、または肘MCL損傷の合併が有意に多かった。

考察：しびれ、尺骨神経亜脱臼、および肘MCL損傷の合併は尺骨神経障害の保存治療の抵抗因子となりうることが示唆された。

#### 【はじめに】

肘周辺の尺骨神経障害はスポーツ肘障害の1つとして知られている<sup>1,2)</sup>。スポーツ選手における肘周辺の尺骨神経障害の原因として、Osborne靭帯、尺側手根屈筋腱深層腱膜、上腕三頭筋の筋肥大、arcade of Struthersによる圧迫や、神経前方脱臼に伴う内側上顆との摩擦（いわゆる摩擦性神経炎）、および投球動作や外反ストレスによる尺骨神経の牽引によるものに分けられ、これら複数の原因を有することが多いと報告されている<sup>1-3)</sup>。症状として運動時の肘内側痛が主訴であり、しびれを訴えることは多くなく<sup>1)</sup>、手術例においてもしびれの訴えは42%と報告<sup>4)</sup>されている。

尺骨神経障害に対する手術成績についての報告は多数あり、神経前方移所術や単純除圧術にてスポーツ復帰率は83～98%と良好である<sup>4-7)</sup>。しかしながら、渉猟しえた範囲では尺骨神経障害の保存治療成績については報告がなく、その詳細については不明である。本報告の目的は、成長期野球選手における肘周辺の尺骨神経障害に対する保存治療成績について調査し、成績不良因子について検討することである。

#### 【対象と方法】

2013年から2014年の2年間に成長期野球選手で尺骨神経障害と診断した38例のうち、上腕骨小頭離断性骨軟骨炎を合併した4例と観察期間が1か月未満の5例を除いた29例を対象とした。

平均年齢は15歳（13～17歳）であり、罹患側は右28例、左1例で、いずれも投球側であった。主な守備位置は投手15例、野手14例であった。競技歴は平均6.5年（1～10年）であった。罹病期間は平均5か月（0.5～48か月）であった。

尺骨神経障害の診断基準は、過去の報告<sup>1-7)</sup>を参考に、1) 投球時の肘内側痛または手尺側のしびれ、2) 尺骨神経直上の圧痛またはTinel徴候陽性、の2項目があり、3) 手内在筋力低下または4) 肘屈曲テスト陽性、のいずれか1項目があるものとした。手内在筋力は、医師（M.M.）が母指内転筋、第1背側骨間筋、小指外転筋、および第5深指屈筋の筋力を徒手筋力テスト（MMT）で評価し、最も筋力が低い値を代表値とした。肘内側痛は全例にあり、手尺側のしびれは7例にあった。尺骨神経直上の圧痛は全例に認め、Tinel徴候陽性は肘部管では23例、上腕部では19例であった。手内在筋力は全例

**Key words** : baseball (野球), ulnar nerutitis (尺骨神経障害), conservative treatment (保存治療)

**Address for reprints** : Masahiro Maruyama, Department of Orthopaedic Surgery, Yamagata University Faculty of Medicine, 2-2-2 Iida nishi, Yamagata 990-9585 Japan

MMT4 と低下し、肘屈曲テスト陽性は 15 例であり、尺骨神経亜脱臼を 7 例に認めた。

肩甲上腕関節の柔軟性について、combined abduction test (CAT), horizontal flexion test (HFT) がいずれも陰性であった場合を柔軟性あり、1 つでも陽性であった場合を柔軟性なしと定義したところ<sup>8)</sup>、初診時では、柔軟性あり 2 例、なし 27 例であった。

初診時の単純 X 線肘関節 45° 屈曲位正面像にて上腕骨内側上顆の裂離骨片を 9 例に認め、このうち 3 例は内側上顆の骨端線は閉鎖前であった。肘頭骨端線閉鎖不全を 7 例に認めた。自重力外反ストレス X 線撮影<sup>9)</sup> (n = 26) での腕尺関節裂隙患健差は平均 0.7 mm (0 ~ 2.0mm) であった。神経伝導速度検査は手術移行例に対してのみ術前に施行した。

肘内側側副靭帯 (MCL) 損傷の診断基準を過去の報告<sup>10,11)</sup> を参考に、1) 肘内側痛、2) MCL 直上の圧痛、3) moving valgus stress test 陽性、の 3 項目を満たし、単純 X 線にて内側上顆骨端線閉鎖前の内側上顆裂離を除外したものとしたところ、17 例 (59%) が肘 MCL 損傷を合併していた。このうち、MRI にて肘 MCL 損傷の程度を評価<sup>11)</sup> したのは 11 例であり、MCL に T2 高信号の介在が 50% 未満は 10 例、50% 以上は 1 例であった。

保存治療の内容は、投球を禁止し、打撃練習は疼痛がなければ許可したが、フルスイングは禁止した。守備練習では補球動作までとし、走塁は許可した。また、肩甲上腕関節や上腕三頭筋の柔軟性の改善を行い、選手自身でもできるように sleeper ストレッチ<sup>12,13)</sup> を指導した。さらに体幹や股関節のストレッチング<sup>14,15)</sup> も行った。原則的には、肘痛や圧痛が消失し、全身の柔軟性が改善した後に投球を許可した。投球再開は全力投球の 50% の強度で、塁間 1/3 の距離から始めた。その後、徐々に全力投球を許可した。鎮痛剤やビタミン B12 製剤などの投薬やブロック注射は実施しなかった。保存療法に抵抗し手術を施行した症例では、その直前までを観察期間とした。観察期間は平均 5 か月 (2 ~ 29 か月) であった。

#### 【調査・分析項目】

最終観察時の肘痛としびれ、手内在筋力、握力、肩甲上腕関節の柔軟性、およびスポーツ復帰状況について調査・分析した。肘痛は、なし、軽度 (スポーツに支障なし)、中等度 (スポーツに支障あり)、重度 (日常生活に支障あり) の 4 段階で評価した<sup>4)</sup>。野球復帰状況は、野球に復帰し、全力投球の 80% 以上可能を良、野球復帰したが全力投球の 80% 未満を可、および野球を引退または手術施行を不可の 3 段階で評価した<sup>4)</sup>。分析には paired t 検定および Wilcoxon 符号付順位検定を用い、P 値 < 0.05 を有意差ありとした。また、野球復帰状況が良を良好群、可または不可を不良群とし、罹病期間、しびれ、尺骨神経亜脱臼、肘 MCL 損傷の合併、および腕尺関節裂隙患健差の諸因子について、2 群間で比較した。また、有意差があった項目の組み合わせによる良好群の割合を分析した。さらに、最終調査時の肩甲上

腕関節の柔軟性および保存治療開始後 2 か月以内の肘痛や圧痛が改善した症例の割合についても 2 群間で比較した。比較の分析には Mann-Whitney U 検定、 $\chi^2$  検定、および Fisher 直接法を用い、P 値 < 0.05 を有意差ありとした。

#### 【結 果】

##### 1. 調査項目結果

肘痛は、なし : 17 例、軽度 : 2 例、中等度 : 8 例、重度 : 2 例であった。しびれがあった 7 例のうち 3 例は消失したが、4 例は残存した。手内在筋の筋力は、17 例が MMT 5 に改善し、12 例は MMT 4 のままであった。握力患健比 (n = 24) は初診時平均 96% (66 ~ 135%) から最終観察時 104% (83 ~ 122%) と有意に改善した (P 値 < 0.05)。最終調査時の肩甲上腕関節の柔軟性は、あり 27 例、なし 2 例であった。柔軟性が改善したのは 25 例であった。肘痛やしびれの再発はなかった。

野球復帰状況は、19 例 (66%) が平均 1.3 か月 (0.5 ~ 3 か月) から投球を開始し、平均 2.5 か月 (0.5 ~ 5 か月) で良となった。1 例 (3%) は中等度の肘痛が残存し可であった。残りの 9 例 (31%) は不可であった。不可 9 例の詳細を表 1 に示す。8 例は肘 MCL 損傷を合併し、5 例はしびれがあり、5 例は尺骨神経亜脱臼を認めた。保存治療を平均 4 か月 (2 ~ 10 か月) 行ったが肘痛や圧痛が改善せず、1 例は重度の肘痛のため野球を引退し、8 例は手術 (前方移所術 6 例、単純除圧術 2 例) を施行しいずれも軽快した (表 1)。これら 8 例の術前の尺骨神経の運動神経伝導速度は、患側が平均 54.6±1.1m/s (52.4 ~ 55.4m/s)、健側が平均 52.3±2.4m/s (48.3 ~ 56.8m/s) であり、患健差は平均 2.3±2.0m/s (-2.0 ~ 4.1m/s) であった。尺骨神経亜脱臼を呈していた 5 例では、肥大した上腕三頭筋内側頭により神経が前方に押し出されていた。

##### 2. 諸因子について的美好群と不良群との比較

結果を表 2 に示す。しびれ、尺骨神経亜脱臼、および肘 MCL 損傷合併例では、有意に良好群が少なかった (P 値 < 0.05)。守備位置、罹病期間、腕尺関節裂隙は 2 群間で差がなかった。しびれ、尺骨神経亜脱臼、および肘 MCL 損傷合併の 3 項目の組み合わせによる良好群の割合について図 1 に示す。しびれがあり、尺骨神経亜脱臼または肘 MCL 損傷合併のいずれか 1 つある場合では良好群はなく、その他の組み合わせでは、50 ~ 100% であった。

最終調査時の肩甲上腕関節の柔軟性と野球復帰状況との間に関連がなかった (良好群 95%、不良群 90%、P 値 > 0.99)。一方、保存治療開始後 2 か月以内に肘痛や圧痛の改善がみられたのは、良好群の 84% であるのに対し、不良群では 0% であり、有意に低かった (P 値 < 0.05)。

表1 野球復帰状況不可9例の詳細

年齢	守備位置	MCL損傷の合併	しびれ	尺骨神経亜脱臼	観察期間(か月)	手術	術後経過				野球復帰	
							観察期間(か月)	肘痛	しびれ	手内在筋力MMT	復帰期間(か月)	復帰状況
14	野手	あり	なし	なし	3	未施行(野球を引退)	—	—	—	—	—	—
17	投手	あり	あり	あり	6	前方移所術	13	なし	なし	5	2.5	良
16	投手	あり	なし	なし	2	単純除圧術	14	なし	なし	5	2	良
15	投手	あり	あり	なし	3	前方移所術	6	中程度	なし	5	2	可(野手に変更)
16	野手	あり	なし	あり	4	前方移所術	12	なし	なし	5	1.5	良
15	投手	なし	あり	あり	10	前方移所術	3	なし	なし	5	2	良
16	投手	あり	あり	あり	4	前方移所術	5	なし	なし	5	3	良
16	投手	あり	あり	なし	1.5	単純除圧術	6	なし	なし	5	2	良
13	投手	あり	なし	あり	2	前方移所術	2	なし	なし	5	2	良

表2 諸因子についての良好群と不良群との比較

	良好群 n (%)	不良群 n (%)	P値*
守備位置			
投手 n=15	8 (53)	7 (47)	0.25
野手 n=14	11 (78)	3 (22)	
罹病期間(か月) <sup>a</sup>	3.6 (0.5-12)	8.4 (0.5-48)	0.20 <sup>#</sup>
しびれ n=7	1 (14)	6 (86)	<0.05
尺骨神経亜脱臼 n=7	2 (29)	5 (71)	<0.05
肘MCL損傷の合併 n=17	8 (47)	9 (53)	<0.05
腕尺関節裂隙患健差 <sup>a</sup> (mm)	0.6 (0.0-1.0)	0.9 (0.0-2.0)	0.13 <sup>#</sup>

<sup>a</sup>平均(範囲) \* t検定, <sup>#</sup> Mann-Whitney U検定

### 【考 察】

Rettigら<sup>5)</sup>は、経験的にスポーツ選手の尺骨神経障害は保存治療に抵抗すると述べている。また、Chenら<sup>1)</sup>は経験的に一旦症状が改善しても再発し、手術治療を要することが多いと述べている。しかし、これらの報告では、具体的な成績について記述がなかった。本調査では、66%が平均2.5か月で野球に完全復帰したが、3%は不完全復帰であり、31%は平均4か月間保存治療を行ったが、復帰できなかった。これらの復帰不能群では1例を除き、尺骨神経に対する手術を行い復帰可能となった。

尺骨神経亜脱臼の症例では、2～6週間の外固定を勧める報告<sup>1-3)</sup>があるが、その詳細については記載がなかった。一方、筆者らは、外固定は行わず、肩甲上腕関節や上腕三頭筋を中心とした全身の柔軟性の改善を行った。

スポーツ選手の尺骨神経障害に対する手術適応について、Glousmanら<sup>3)</sup>は、筋電図検査にて異常を

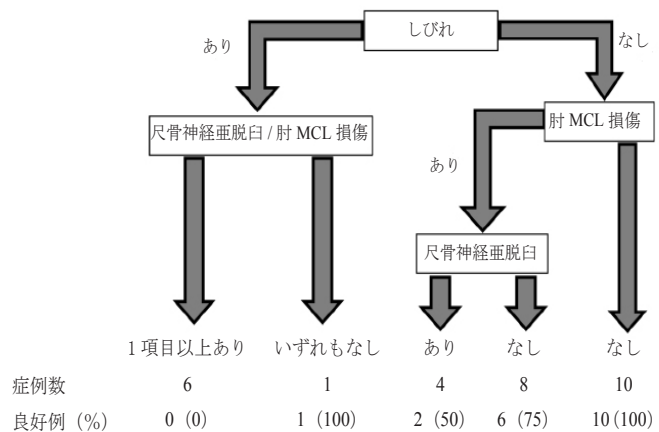


図1 しびれ、尺骨神経亜脱臼、および肘MCL損傷の合併の3項目の組み合わせによる良好群の割合

示す症例では手術を考慮すべきと述べている。Chenら<sup>1)</sup>は、一過性尺骨神経刺激症状、尺骨神経亜脱臼、および合併する肘障害(内側不安定性)を有する場合は手術適応と述べている。本調査では、しびれ、尺骨神経亜脱臼、および肘MCL損傷の合併がある場合は保存治療での野球復帰率が有意に悪かった。この結果はChenら<sup>1)</sup>の報告と類似しており、保存治療抵抗因子となりうる可能性が示唆された。また、しびれがあり、尺骨神経亜脱臼または肘MCL損傷の合併のいずれか1つがある場合は全例復帰不能であったことから、このような症例には積極的に手術を考慮しもよいと考えられた。また、野球に完全復帰した86%が2か月以内に肘痛や圧痛が改善したが、復帰不能例では全例改善がみられなかったことから、保存治療を2か月間行っても症状が改善しない場合は、手術を勧めるのが望ましいのではないかと考えられた。

諏訪ら<sup>16)</sup>は高校生野球選手を調査し、上腕三頭

筋力が強い選手では、肘痛や Tinel 徴候を有する選手が有意に多く、また、尺骨神経亜脱臼がある選手では、肘伸展力が強い傾向にあったと報告している。清水ら<sup>17)</sup>は、スポーツ選手が対象ではないが、肘部管症候群の超音波画像を評価し、上腕三頭筋内側頭に押し内側頭とともに尺骨神経が亜脱臼する場合は神経の絞扼が強く、手術を要する症例が多かったと述べている。さらに、Aoki ら<sup>7)</sup>は、スポーツ選手に対し手術を行い、尺骨神経は肥大した上腕三頭筋内側頭に押し内側頭とともに亜脱臼し、Osborne 靭帯での絞扼が助長されていたと報告している。本調査においても尺骨神経亜脱臼を伴った症例は全例術中所見では過去の報告と同様に肥大した上腕三頭筋に押し出され尺骨神経が亜脱臼していた。したがって、上腕三頭筋内側頭の肥大化に伴う尺骨神経亜脱臼では保存治療に抵抗するのではないかと推測された。

成長期野球選手の尺骨神経障害の鑑別疾患として胸郭出口症候群があげられるが、本研究においては胸郭出口症候群の合併の有無については調査していない。しかしながら、電気生理学的に胸郭出口症候群を鑑別することは困難な場合が少なくなく、誘発テスト、および筋力評価によって総合的に判断することが重要である。手術8例のうち7例で肘痛が消失した。残りの1例は、術前より肘 MCL 損傷を合併し、MRI にて MCL の 50% 程度の領域に T2 高信号を認めた。術後、肘痛は軽減したが、MCL 直上の圧痛や moving valgus stress test が陽性であり、肘 MCL 損傷による肘痛が残存したものと考えられ、尺骨神経障害の診断は妥当であったと考えられる。今回の調査では、伝導速度検査は手術症例にのみ実施したが、低下を示した症例はなかった。したがって、伝導速度検査は尺骨神経障害の診断においては必須ではないと考え全例に施行しなかった。一方、筆者らは、尺骨神経障害に対する手術症例において Semmes-Weinstein 知覚検査を施行した41例のうち98%は normal であり、fair がわずか2%であったと以前に報告した<sup>4)</sup>。このため、今回の調査では、知覚検査を全例に行わなかったが、知覚障害は筆や酒精綿にて簡便に評価できることから、今後調査していく予定である。本研究の限界として、症例数が少なく、多変量解析を行えなかった。観察期間内に再発例はなかったが、調査期間が短いことが問題点として挙げられる。また、診断基準の1つとして尺骨神経直上の圧痛や Tinel 徴候を評価しているが、詳細な圧痛部位または Tinel 徴候陽性部位については調査していないことも問題点の1つである。

## 【結 語】

1. 成長期野球選手の肘周辺尺骨神経障害 29 例の保存治療成績について調査した。

2. 19 例 (66%) が平均 2.5 か月で完全野球復帰し、1 例は肘痛が残存し不完全復帰であり、9 例は復帰できず、このうち 8 例は手術を施行した。

3. しびれ、尺骨神経亜脱臼、および肘 MCL 損傷の合併は保存治療に抵抗した。

## 【文 献】

- 1) Chen FS, Rokito AS, Jobe FW : Medial elbow problems in the overhead-throwing athlete. *J Am Acad Orthop Surg.* 2001 ; 9 : 99-113.
- 2) Cain EL Jr, Dugas JR, Wolf RS, et al : Elbow injuries in throwing athletes: a current concepts review. *Am J Sports Med.* 2003 ; 31 : 621-35.
- 3) Glousman RE : Ulnar nerve problems in the athlete's elbow. *Clin Sports Med.* 1990 ; 9 : 365-77.
- 4) 丸山真博, 高原政利, 平野知恵子ほか : スポーツ選手における肘周辺の尺骨神経障害の手術治療成績. *日肘会誌.* 2013 ; 20 : 211-5.
- 5) Rettig AC, Ebben JR : Anterior subcutaneous transfer of the ulnar nerve in the athlete. *Am J Sports Med.* 1993 ; 21 : 836-9.
- 6) Andrews JR, Timmerman LA : Outcome of elbow surgery in professional baseball players. *Am J Sports Med.* 1995 ; 23 : 407-13.
- 7) Aoki M, Kanaya K, Aiki H, et al : Cubital tunnel syndrome in adolescent baseball players: a report of six cases with 3- to 5-year follow-up. *Arthroscopy.* 2005 ; 21 : 758.
- 8) Pappas AM, Zawacki RM, McCarthy CF : Rehabilitation of the pitching shoulder. *Am J Sports Med.* 1985 ; 13 : 223-35.
- 9) Harada M, Takahara M, Maruyama M, et al : Assessment of medial elbow laxity by gravity stress radiography: comparison of valgus stress radiography with gravity and a Telos stress device. *J Shoulder Elbow Surg.* 2014 ; 23 : 561-6.
- 10) O'Driscoll SW, Lawton RL, Smith AM : The "moving valgus stress test" for medial collateral ligament tears of the elbow. *Am J Sports Med.* 2005 ; 33 : 231-9.
- 11) Kim NR, Moon SG, Ko SM, et al : MR imaging of ulnar collateral ligament injury in baseball players: value for predicting rehabilitation outcome. *Eur J Radiol.* 2011 ; 80 : e422-6.
- 12) Burkhart SS, Morgan CD, Kibler WB : The disabled throwing shoulder: spectrum of pathology Part I: pathoanatomy and biomechanics. *Arthroscopy.* 2003 ; 19 : 404-20
- 13) Burkhart SS, Morgan CD, Kibler WB : The disabled throwing shoulder: spectrum of pathology Part III: The SICK scapula, scapular dyskinesis, the kinetic chain, and rehabilitation. *Arthroscopy.* 2003 ; 19 : 641-61.
- 14) 小野秀俊 : 上腕骨小頭離断性骨軟骨炎に対する骨軟骨柱移植術 術後リハビリテーション. *臨床スポーツ医学.* 2013 ; 30 : 264-70.
- 15) 丸山真博, 高原政利 : アスリーートの肘関節骨軟骨障害の治療. *臨床スポーツ医学* 2013 ; 30 : 339-47.
- 16) 諏訪通久, 高原政利, 原田幹生ほか : 高校野球選手における尺骨神経障害に関連する身体所見. *日肘会誌.* 2011 ; 18 : 44-7.
- 17) 清水弘之, 別府諸兄, 新井 猛ほか : 尺骨神経脱臼を伴った肘部管症候群の検討. *日手会誌.* 2006 ; 23 : 613-6.